

颅外段颈部动脉粥样硬化性疾病外科治疗京津冀专家共识

天津市医学会神经外科学分会

摘要: 颅外段颈部动脉粥样硬化性疾病是最常见的脑血管病类型,外科治疗是降低患者致残率和死亡率的重要手段。天津市医学会神经外科学分会牵头组织京津冀专家结合近年来我国的临床实践和国内外相关的循证医学证据,制订了该共识。该共识对颅外段颈部动脉粥样硬化性疾病危险人群的筛查、危险因素控制、外科治疗方案以及围手术期管理等进行了总结,旨在为我国颈部动脉粥样硬化性疾病的临床治疗提供循证的规范性指导。

关键词: 动脉粥样硬化;颈动脉狭窄;椎底动脉供血不足;锁骨下动脉窃血综合征

中图分类号: R651.1+2 **文献标志码:** A **DOI:** 10.11958/20231157

Beijing-Tianjin-Hebei expert consensus on the surgical treatment of extracranial segmental carotid atherosclerotic disease

Neurosurgery Branch of Tianjin Medical Association

Abstract: Extracranial segmental carotid atherosclerotic disease is the most common type of cerebrovascular disease, and surgical treatment is an important means to reduce disability and mortality of patients. The Neurosurgery Branch of Tianjin Medical Association led the organization of Beijing-Tianjin-Hebei experts to develop this consensus by combining the clinical practice in China in recent years and relevant evidence-based medical evidence at home and abroad. The consensus summarizes the screening of the risk group of extracranial segmental carotid atherosclerotic disease, risk factor control, surgical treatment options, and perioperative management, aiming to provide evidence-based normative guidance for the clinical treatment of carotid atherosclerotic disease in China.

Key words: atherosclerosis; carotid stenosis; vertebrobasilar insufficiency; subclavian steal syndrome

颅外段颈部动脉粥样硬化性疾病(extracranial cervical vascular atherosclerotic disease, ECVAD)是指可引起缺血性脑卒中或短暂性脑缺血发作(transient ischemic attack, TIA)的颈部动脉(包括颈总动脉、颈内动脉、锁骨下动脉和椎动脉)的动脉粥样硬化性疾病。脑卒中是我国人群的主要致死原因之一,颅外段颈部动脉粥样硬化性狭窄的规范性预防和治疗具有重要的意义。自中华医学会外科学分会血管外科学组于2017年发布《颈动脉狭窄诊治指南》以来,国内很多卒中中心已开展常见颅外段颈部动脉狭窄的诊疗,但是对于复杂且困难的ECVAD,神经外科领域缺乏更新的规范性指导文件。鉴于此,天津市医学会神经外科学分会牵头组织京津冀地区专家,在总结、整理相应专业文献的基础上,结合近十年来京津冀地区的技术进展,通过沟通和讨论达成了部分共识,旨在完善指南内容,为临床提供更多参考,提高诊治效益,最终改善患者预后。

1 ECVAD的基本概念

动脉粥样硬化是一种全身性疾病,ECVAD是全身动脉粥样硬化在颈部诸多动脉的表现。早期表现为动脉内膜-中膜增厚,然后逐渐形成粥样硬化斑

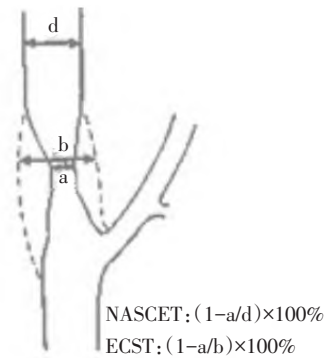
块,在此基础上可发生斑块内出血、斑块破裂、内容物脱落、附壁血栓形成,继发血管狭窄加重甚至闭塞等,引发相应的缺血性脑血管事件。国内中老年动脉狭窄的好发动脉为颈部各大动脉及颈内动脉颅内段,颈部动脉狭窄的数目随年龄增长而逐渐增加。

颈部血管动脉狭窄严重程度有两种测量方法,分别为北美症状性颈动脉内膜切除术试验(North American Symptomatic Carotid Endarterectomy Trail, NASCET)和欧洲颈动脉外科试验法(European Carotid Surgery Trial, ECST),见图1。根据动脉内径狭窄程度将狭窄分为4级:(1)轻度狭窄, < 30%。(2)中度狭窄, 30%~ < 70%。(3)重度狭窄, 70%~99%。(4)完全闭塞。患者如果在发现动脉狭窄的前6个月内出现神经系统缺血相关的定位症状就定义为“症状性”狭窄,前6个月内未发生相关定位症状则定义为“非症状性”狭窄^[1]。

2 动脉粥样硬化的风险因素及其治疗

改善患者神经系统功能,提高生活质量及生存率,正确制定预防和治疗策略,需要全面了解患者脑和全身系统存在的风险^[2]。

颈部脑血管动脉粥样硬化性狭窄的风险人群包



a:最狭窄处残余管腔直径;b:最狭窄处的血管直径;d:狭窄远心端正常血管直径。

Fig. 1 Measurement method for determining the degree of carotid artery stenosis through imaging

图1 通过影像学确定颈动脉狭窄程度的测量方法

括:(1)下肢动脉闭塞症者。(2)接受过冠状动脉旁路移植术或冠状动脉支架手术者。(3)年龄>55岁,吸烟频繁,或合并糖尿病、高血压、冠心病者。(4)头部影像学检查发现临床隐匿性脑梗死者。(5)听诊检查发现颈动脉杂音者。(6)头部影像学显示发生过脑梗死且无症状者。对于存在高风险因素的无症状患者,建议进行脑血管影像学筛查,首选颈动脉超声检查;对无症状的普通人群不建议进行颈动脉狭窄筛查。

针对颈部动脉粥样硬化性狭窄的风险因素,建议积极采取以下预防和治疗措施:(1)降血压。控制血压不超过140/90 mmHg(1 mmHg = 0.133 kPa)。(2)戒烟。吸烟是造成冠心病、脑卒中及周围血管疾病发展的重要危险因素。(3)降脂。将低密度脂蛋白胆固醇(LDL-C)降低至接近或低于1.8 mmol/L,如果患者选用的他汀类药物(高剂量或强效他汀药物)不能达到目标,推荐与依折麦布联合应用;若他汀类药物与依折麦布联合治疗后LDL-C仍未达到目标水平,推荐联合使用前蛋白转化酶枯草溶菌素9(PCSK9)抑制剂治疗^[3]。(4)保持正常血糖水平。高血糖与患者ECVAD不良预后相关,饮食控制、适当运动和使用降糖药物对患有糖尿病的动脉粥样硬化患者是有益的。(5)对于合并外周动脉狭窄和冠状动脉狭窄患者,建议采用抗血小板聚集治疗。药物的选择应根据患者的风险因素、耐受性和其他临床特征进行个体化选择。

3 颈动脉内膜切除术(carotid endarterectomy, CEA)

3.1 适应证 CEA是治疗颈动脉粥样硬化性狭窄的首选治疗方法^[4-6]。其适应证包括:(1)经颈动脉彩色超声多普勒、计算机断层扫描血管造影(computed tomography angiography, CTA)和磁共振血管造影(magnetic resonance angiography, MRA)等无

创影像学检查确定颈内动脉狭窄度超过70%,或者血管造影提示狭窄超过50%,狭窄动脉导致患者在前6个月内出现非致残性缺血性卒中或TIA症状。(2)对于TIA或卒中患者,在无早期CEA禁忌证的情况下,建议在缺血事件发生后约2周(10~17 d)进行手术干预。(3)对于双侧颈动脉重度狭窄需要手术治疗的,建议采用分期治疗策略。根据患者病情特点,可以制定个体化治疗策略,例如双侧CEA、双侧颈动脉支架置入术(carotid artery stenting, CAS),或者一侧CEA,另一侧CAS。(4)对于无症状重度狭窄的患者,在进行CEA时,应全面评估患者围手术期合并症、预期寿命和其他独立因素。综合考虑手术风险、收益以及患者个人倾向,要求手术单位同类手术围手术期卒中和死亡率低于3%。

对于合并颈动脉重度狭窄、有CEA高风险因素的患者,建议采取CAS治疗的备选方案。CEA高风险因素包括:高龄(通常超过80岁);全身健康状况不佳(患有心脏病、肺病或肾病等多种疾病);曾接受过颈部手术或放射治疗,因颈部手术或放射治疗留下的疤痕组织会增加手术难度,并增加并发症风险;对侧颈动脉闭塞,不稳定型心绞痛或近期心脏病发作;凝血功能障碍;严重认知功能障碍。

3.2 术前准备 (1)了解患者既往病史,完善外科手术术前的常规检查。(2)术前至少服用阿司匹林(100 mg/d)或氢氯吡格雷(75 mg/d)4 d。(3)控制血压。(4)给予他汀类降脂药物预防缺血事件。(5)心脏功能评估检查,如超声心动、心电图,必要时行冠状动脉CTA、冠状动脉造影检查等。

3.3 麻醉方式及术中监测 (1)麻醉方式。首选全身麻醉方式;若患者存在全身麻醉禁忌,或合并重要器官功能障碍(如肝肾功能障碍、肺通气功能障碍、血液系统疾病等),可采取颈丛麻醉或局部麻醉方式。(2)术中监测。推荐术中应用脑电图(EEG)、躯体感觉诱发电位(SEP)、运动诱发电位(motor evoked potential, MEP)、经颅多普勒超声(TCD)或脑氧饱和度进行脑功能和脑供血的监测。脑电生理监测时,EEG频率及波幅发生不对称的改变或者慢波持续增加(SEP波幅下降超过50%/潜伏期延迟超过10%,MEP波幅下降超过80%/潜伏期延迟超过10%),均提示有脑缺血发生。

3.4 手术方式

3.4.1 手术切口 切口定位于下颌角下方,距离下颌角两横指的位置,以避免对面部神经结构,特别是下颌支和耳大神经的损伤。斜切口的使用可能会增加损伤耳大神经和导致耳部及其周边区域麻木的风险。值得注意的是,横切口在愈合后通常会形成与

皮肤纹理一致的瘢痕,切口更为美观;但与斜切口相比,其显露的术野范围较少。为了提高手术的精确性和个性化,建议在术前使用超声成像技术来精确定位颈动脉分叉部位。通过这一步骤,可以更好地设计适合每位患者的手术切口位置,从而最大程度地减少潜在的神经和血管损伤风险。

3.4.2 显露颈动脉 切开皮肤和颈阔肌之后,沿胸锁乳突肌的前缘将其牵引向外侧,以便显露动脉鞘和颈内静脉,在颈内静脉内侧切开动脉鞘,进行颈动脉的分离工作。在分离的过程中,需要小心保护邻近的迷走神经和舌下神经,以避免潜在的神经损伤。对于颈内动脉的远侧段,应尽量将其分离至动脉硬化斑块的远端以上,以确保完整地切除斑块。

3.4.3 斑块切除 在患者接受全身肝素化后,临时阻断颈总动脉、颈外动脉、颈内动脉以及甲状腺上动脉,维持患者的血压水平高于术前基础水平的 20%。关于内膜切除的方式,目前尚无统一的结论,包括外翻式和标准式两种。建议根据术者的经验以及患者斑块的特点选择。术中,根据患者的脑电生理监测、脑氧监测以及 TCD 监测等指标决定是否需要应用转流管。这些监测指标有助于更全面地评估患者的脑血流情况,以确保在手术过程中维护脑部的安全性^[7]。

3.4.4 颈动脉缝合 建议在显微镜或手术放大镜的辅助下进行动脉壁切口的缝合。连续缝合是一种常用的方式,标准式切口通常从远心端向近心端进行缝合。在缝合过程中,应使用肝素化生理盐水冲洗血管腔,以预防血栓形成,并确保在完成缝合之前排除血管腔内的空气。在进行开放血管阻断之前,建议将患者的血压降至术前基础水平的 80%~90%,或者根据监测结果进行调整,以避免过高的血流压力对脑组织造成冲击。

3.4.5 切口引流 可使用负压引流器,将皮下引流端放置于胸锁乳突肌与动脉鞘之间的浅层腔隙中,根据引流情况确定保留时间,通常保留 1~2 d。如果术野无明显的渗出液,也可不放置引流器。

3.5 手术注意事项及并发症预防

3.5.1 术中注意事项 手术操作须极为轻柔,尽量避免非直视下的内膜剥离。特别要注意血管阻断和开放阻断的顺序,以防止空气、肝素化生理盐水、内膜斑块残渣等物质被冲入颈内动脉。应仔细检查颈内动脉侧内膜剥离面,以防止内膜片的翻转、漂浮或形成夹层。另外,放置转流管时须按照规范操作程序进行。

3.5.2 避免周围神经损伤 在手术过程中,必须特别注意避免损伤舌下神经。牵拉舌下神经可能导致

神经水肿,一般情况下,症状在术后 1 周内会有所改善,应当采取措施以避免永久性神经损伤。皮肤神经损伤相对较常见,患者术后可能会出现下颌或耳后皮肤麻木的感觉,症状通常在 3~6 个月后会缓解。

3.5.3 切口血肿的处理 在缝合颈动脉壁时,应确保将血管外膜对齐,进行外翻式缝合。同时,要维持合理的针脚和针距,以确保缝合的质量。对于缝合不严密的地方,应及时进行补充缝合,在管壁针眼处有渗血时,可以进行压迫止血。术后的血肿多数源自肌肉或筋膜的渗血,在关闭切口时必须进行严密的止血措施,以防止血肿的形成。

3.5.4 预防过度灌注 在手术过程中和术后围手术期,需要实施严格的血压管理。在允许的情况下,术后将患者血压维持在术前水平的较低范围,通常降低 10%~20%。同时,必须密切监测患者是否出现过灌注的症状,并在必要时及时处理。

4 颈部脑供血动脉狭窄的介入治疗

4.1 血管内介入手术方法 血管内介入手术是颅外段颈部动脉粥样硬化性狭窄的重要治疗手段,主要包括颈动脉、椎动脉及锁骨下动脉狭窄的介入重建手术。

颈动脉支架置入术(carotid artery stenting, CAS)开展时间较长,循证医学证据充分,作为 CEA 替代治疗方法,具有操作简便、手术时间短、损伤小的优点,极少出现手术创伤、感染等并发症,术后恢复快。对于 CEA 术后再狭窄、存在对侧喉返神经麻痹以及手术显露困难(颈动脉分叉位置偏高,或需处理的颈总动脉斑块位于锁骨平面以下)等情况, CAS 较 CEA 更有优势。发生心脏并发症风险较高的患者更适合行 CAS,可减少围手术期心肌梗死的发生风险^[8]。CAS 术后发生 TIA、颅内出血以及过度灌注综合征的概率均在 1%~2%;术中出现支架展开失败、支架变形、支架展开后移位等的发生率 < 1%;与 CEA 相比, CAS 术后发生微小栓塞而引起脑组织损害更为常见。

椎动脉狭窄的介入重建可缓解患者症状,降低脑卒中发病率和死亡率,但椎动脉血管重建治疗是否优于药物治疗目前尚无定论。对于非优势供血侧椎动脉狭窄或全程血管纤细,且优势供血侧椎动脉无明确手术指征的患者,应给予药物治疗^[9]。锁骨下动脉发生狭窄或闭塞可引起双侧上臂血压不对称,当优势椎动脉受到同侧锁骨下动脉阻塞影响时,多普勒超声可准确识别椎动脉内血液反流,血液反流可减少基底动脉血流,引起后循环灌注不足,出现

锁骨下动脉盗血综合征,导致椎基底动脉缺血,上肢用力可引起头晕、晕厥、眩晕、共济失调、复视及运动功能障碍^[10],此时可考虑行锁骨下动脉狭窄介入重建手术治疗。

血管内介入治疗的开展有赖于顺畅的血管路径,对于高龄、血管通路迂曲复杂的患者,介入手术的操作难度及并发症的发生风险明显增加。接受介入治疗的患者中,对比剂诱发的肾病约占1%;穿刺相关并发症约占总并发症的5%,大多数表现为穿刺部位的疼痛和血肿,常能自愈。

4.2 适应证及注意点 (1)低或中等介入风险伴有缺血症状的患者,经无创影像学检查证实颈内动脉管腔狭窄超过70%,或经血管造影证实狭窄度超过50%,且预计围手术期卒中或死亡率低于6%,可行CAS治疗。(2)血管造影证实狭窄度超过60%的无症状性颈动脉狭窄患者,可以考虑行预防性CAS治疗;但与单纯药物治疗相比,其有效性尚未得到充分证实。(3)伴有明确后循环缺血症状的患者,经脑血管造影证实椎动脉管腔狭窄超过70%可考虑行椎动脉支架置入治疗;但与药物治疗相比,其有效性仍缺乏证据支持。(4)不推荐无症状性椎动脉狭窄患者进行椎动脉支架置入术治疗,因与单纯药物治疗相比,其有效性尚未得到证实。(5)对于锁骨下动脉狭窄引发后循环缺血症状的患者,如外科手术并发症风险较高,应选择经皮血管内成形和支架置入术。(6)对于锁骨下或头臂动脉阻塞性病变引发上肢无力等缺血症状的患者,建议行经皮血管支架置入术。(7)对于存在锁骨下动脉狭窄引发上肢血压不对称、锁骨周围杂音或椎动脉反向血流的无症状患者,不建议进行血管重建术,除非存在需要同侧内乳动脉进行冠状动脉重建的情况。

4.3 禁忌证 无症状颈动脉慢性闭塞是介入治疗的绝对禁忌证。相对禁忌证包括:(1)3个月内发生颅内出血或2周内新发脑梗死或心肌梗死。(2)不能控制的高血压。(3)合并未处理的颅内动脉瘤。(4)严重胃溃疡或伴有活动性出血。(5)对肝素、抗血小板聚集药物或对比剂过敏。(6)重要脏器疾病或严重功能不全不能耐受手术者。

4.4 术前准备 (1)术前口服阿司匹林(100 mg/d)和氢氯吡格雷(75 mg/d),进行双重抗血小板聚集药物准备。不能耐受氢氯吡格雷者,以替格瑞洛、普拉格雷、双嘧达莫、噻氯匹定等替代。(2)围手术期服用降压药物并常规进行血压监测,记录患者生命体征变化及介入手术前后24 h临床神经系统检查结果。(3)对于心率低于50次/min的患者,CAS术前进行阿托品试验评估。(4)术前常规行超声心动及动态心电

图检查,对心功能进行全面评价。(5)术前常规检查患者双侧股动脉及足背动脉搏动,进行下肢血管超声检查。(6)建议给予他汀类降脂药物预防缺血事件。

4.5 手术方式 (1)介入手术可在局部麻醉下进行,但须实时监测心率、血压,以保障手术安全。对于精神高度紧张、不能配合手术以及需要严格控制血压、灌注压突破风险较大的患者可考虑给予全身麻醉。(2)术中通过多角度观察颈内动脉狭窄情况,选择最佳工作角度进行操作,减少对斑块的影响,缩短手术时间、降低手术风险。(3)CAS术中使用栓塞保护装置(EPD)有利于降低卒中风险,如颈内动脉狭窄过于严重,保护装置通过困难,建议先以小球囊对狭窄段行预扩张,待成功放置保护装置后再进行后续操作。(4)术中尽量减少球囊扩张次数,选择球囊的长度应与狭窄斑块长度相符。(5)支架长度应完全覆盖狭窄斑块,同时应覆盖球囊扩张段颈动脉,支架应超出斑块两端至少3 mm,如颈内动脉起始段与颈总动脉末段直径差距较大,可选用锥形支架。(6)由于锁骨下动脉发出椎动脉角度过大导致导丝通过困难时,可考虑经桡动脉或肱动脉穿刺置鞘逆向进行椎动脉支架置入治疗。(7)锁骨下动脉狭窄程度接近或已经闭塞时,导引导管支撑力差导致导丝通过困难时,可考虑经桡动脉或肱动脉穿刺置鞘反向送入导丝,以提高导管支撑力度,增加手术成功概率。

4.6 术后管理 (1)术后主张早期活动,动态监测患者心率、血压变化,严格血压管理,在允许的情况下,患者术后血压应较术前低10%左右,同时预防发生心率过缓,严密观察患者有无灌注不足或过度灌注表现,并及时处理。(2)术后严格口服阿司匹林(100 mg/d)和氢氯吡格雷(75 mg/d)双联抗血小板聚集治疗至少6个月,后继续使用阿司匹林(100 mg/d)或者氢氯吡格雷(75 mg/d)。(3)术后股动脉穿刺点压迫6 h,术侧下肢制动8~24 h。术后早期下床活动,起身动作应缓慢,避免体位性低血压。使用血管封堵器(或血管缝合器)的患者术后制动8 h后可适当活动术侧肢体。密切关注穿刺局部有无渗血、血肿、感染、假性动脉瘤及动静脉瘘形成,予以及时处理。(4)患者术后常规进行肾功能检测,尤其对于肾功能不全的患者,术后应严密监测肾功能变化,并及时处理。

5 颈部动脉慢性闭塞性疾病的治疗策略

颈部动脉慢性闭塞性疾病通常伴随着TIA或缺血性脑卒中的症状,但也有部分患者无明显症状。对于脑血流灌注成像确认脑组织没有明显灌注减低的无症状患者,首选药物治疗。而对于脑血流灌注明显减低且经临床评估为高风险患者,可以考虑手

术治疗。手术治疗方案包括血管再通术和血管旁路移植术^[11]。

5.1 慢性颈内动脉闭塞 (1)在进行血管再通术前,应进行综合评估,包括颈动脉超声、CTA、数字减影血管造影(DSA)、灌注成像(perfusion imaging)以及MR高分辨血管壁成像(high resolution vascular wall imaging, HR-VWI)等检查,以预测手术成功率、围手术期风险以及远期再闭塞概率。对于床突段/海绵窦段以下的长节段闭塞患者,若其评估结果提示手术成功率较高,建议有资质的医疗机构实施复合手术或介入方式,即CEA联合球囊扩张导管拉栓及支架置入来实现血管再通。然而,对于闭塞位于床突段及以上、范围广泛的患者,手术成功率较低,合并症较多,且远期再闭塞的风险较高,不建议尝试血管再通术^[12]。(2)颞浅动脉-大脑中动脉(superficial temporal artery to middle cerebral artery, STA-MCA)旁路移植术:临床实践证实,旁路移植手术可以增加颅内供血,改善脑组织的灌注情况,但其远期治疗效果仍待证实。因此,建议由旁路移植手术中心经验丰富的专业医生主持手术,并且须对病例进行严格筛选^[13]。

5.2 慢性椎动脉闭塞 (1)血管再通术:根据患者椎动脉闭塞的影像学特点,选择合适的手术方式。鉴于目前尚无大规模的临床报道,手术方式尚处于探索性阶段。因此,建议采用复合手术或介入方式进行再通治疗^[12,14]。(2)血管旁路移植术:建议在复合手术室进行手术。对于椎动脉开口闭塞开通失败的病例,可以考虑进行椎动脉-颈总动脉旁路移植术。对于椎动脉V1—V2长节段闭塞的病例,可以考虑进行枕动脉-椎动脉旁路移植术^[15-16]。但目前尚缺乏循证医学证据证实这些手术方法的效果。

5.3 头臂动脉和锁骨下动脉闭塞 对于无症状患者,建议采用药物治疗。对于有症状的患者,可考虑采用介入治疗或手术进行血运重建。首选方法是介入治疗,如果介入治疗无法再通,可以考虑旁路移植手术。手术方式包括使用人工血管进行颈动脉-锁骨下动脉旁路移植术、颈动脉-腋动脉旁路移植术、腋动脉-腋动脉旁路移植术等。尽管手术治疗在低发病率、低死亡率以及长期通畅等效果方面表现良好^[10,16],但目前尚缺乏循证医学证据证实其效果。

6 颈部动脉狭窄合并冠心病患者的治疗策略

据文献报道,有6%~20.5%的冠心病患者合并颈动脉狭窄^[17-19]。合并颈动脉狭窄是冠状动脉旁路移植术(coronary artery bypass grafting, CABG)围手术期缺血性卒中的重要原因之一^[20-21]。对于有50%~

99%颈动脉狭窄且需同时进行CEA和CABG的患者,建议在CABG前先进行CAS,或者同时进行CEA和CABG,以降低卒中和死亡的风险,干预顺序的选择应基于患者的临床症状和医疗机构的经验^[22]。

7 结语

治疗颈部动脉狭窄需要综合考虑患者的病情、治疗目标和治疗策略,同时进行严格的术后管理,以确保患者获得最佳的治疗效果和生活质量。首先,颈部动脉狭窄的治疗应基于准确的诊断和评估。临床医生应采用多种检查手段对患者的病情进行评估。治疗的目标不仅包括保持血管通畅,还应重点关注降低心脑血管事件的风险,提高患者的生活质量。其次,随着技术的不断发展,颈部动脉狭窄的治疗策略也在不断优化。根据患者的具体情况,可以选择药物治疗、手术治疗、介入治疗等不同的治疗手段。此外,术后管理的标准化也是治疗方案的重要组成部分,包括预防和治疗术后并发症、药物治疗的管理以及生活方式的改变等。

编写工作组组长

杨新宇 天津医科大学总医院
王 涛 北京大学第三医院
赵宗茂 河北医科大学第四医院

执笔人

赵 岩 天津医科大学总医院
林云鹏 天津医科大学总医院

参与本共识撰写的单位及人员(排名不分先后)

北京医院(张东)
北京大学第三医院(杨军)
北京大学第一医院(李良)
北京清华长庚医院(郭毅)
河北医科大学第二医院(胡福广,焦保华,吕中强,王立群,吴建梁)
首都医科大学附属北京天坛医院(曹勇,姜除寒,王嵘,杨新健,张谦,张岩,赵元立)
首都医科大学宣武医院(焦力群,李桂林,张鸿祺,张鹏)
首都医科大学三博脑科医院(刘加春)
唐山市工人医院(崔建忠,王凯杰)
天津市第三中心医院(周忆频)
天津市第五中心医院(陈镭)
天津市第一中心医院(常斌鸽,冯学泉)
天津市环湖医院(范一木,佟小光,魏铭,尹龙)
天津市泰达医院(郭再玉)
天津医科大学第二医院(李宏)
天津医科大学总医院(王增光,肖福顺,刘兵,王永利,李耀华,王志涛,张耐,王霁雯)
邢台市第三医院(郝进敏,宋志俊)
邢台市人民医院(刘建波)
中国人民解放军总医院(毛更生,孙正辉,王君,许百勇)

参与本共识制定的审议专家(排名不分先后)

福建医科大学附属第一医院(林元相)
复旦大学附属华山医院(徐斌)

兰州大学第二医院(任军)
 南京鼓楼医院(杨咏波)
 首都医科大学附属北京天坛医院(王硕)
 四川大学华西医院(刘翼)
 山东大学齐鲁医院(王东海)
 山东聊城市人民医院(王继勇)
 中国医科大学附属第一医院(佟志勇)
 天津医科大学总医院(岳树源, 张建宁)
 中国人民解放军总医院(许百男)

参考文献

- [1] DEL SETTE M, ELIASZIW M, STREIFLER J Y, et al. Internal borderzone infarction: a marker for severe stenosis in patients with symptomatic internal carotid artery disease. For the North American Symptomatic Carotid Endarterectomy (NASCET) Group [J]. *Stroke*, 2000, 31(3): 631-636. doi: 10.1161/01.str.31.3.631.
- [2] LEPOR N E, SUN J, CANTON G, et al. Regression in carotid plaque lipid content and neovascularization with PCSK9 inhibition: A time course study [J]. *Atherosclerosis*, 2021, 327: 31-38. doi: 10.1016/j.atherosclerosis.2021.05.008.
- [3] DEO S V, MCALLISTER D, LAFOREST S, et al. Disparities in PCSK9 initiation among US Veterans with peripheral arterial disease or cerebrovascular disease [J]. *Am J Cardiovasc Drugs*, 2023, 23(3): 311-321. doi: 10.1007/s40256-023-00576-7.
- [4] HARA T, RAI Y. Carotid Endarterectomy [J]. *Adv Tech Stand Neurosurg*, 2022, 44: 187-207. doi: 10.1007/978-3-030-87649-4_10.
- [5] XIN W, YANG S, LI Q, et al. Endarterectomy versus stenting for the prevention of periprocedural stroke or death in patients with symptomatic or asymptomatic carotid stenosis: a meta-analysis of 10 randomized trials [J]. *Ann Transl Med*, 2021, 9(3): 256. doi: 10.21037/atm-20-4620.
- [6] 徐进旺, 刘希光, 李爱民, 等. 荧光造影辅助下颈动脉内膜斑块剥脱术治疗颈动脉狭窄的临床疗效 [J]. *中国临床神经外科杂志*, 2021, 26(2): 121-123. XU J W, LIU X G, LI A M, et al. Clinical efficacy of fluorescence-assisted lower carotid endartery plaque peeling in the treatment of carotid artery stenosis. [J]. *Chinese Journal of Clinical Neurosurgery*, 2021, 26(2): 121-123. doi: 10.13798/j.issn.1009-153X.2021.02.019.
- [7] 罗如韬, 于功义, 张东, 等. 一侧颈内动脉闭塞患者内膜剥脱术中不使用转流管的安全性分析 [J]. *中华医学杂志*, 2017, 97(33): 2587-2590. LUO R T, YU G Y, ZHANG D, et al. Safety analysis of patients with internal carotid artery occlusion without a diversion tube during endometrial peeling. [J]. *Chinese Medical Journal*, 2017, 97(33): 2587-2590. doi: 10.3760/cma.j.issn.0376-2491.2017.33.007.
- [8] SALEEM T, BARIL D T. Carotid Artery Stenting [M]. StatPearls. Treasure Island (FL) ineligible companies. Disclosure: Donald Baril declares no relevant financial relationships with ineligible companies. 2023.
- [9] JENKINS J S, PATEL S N, WHITE C J, et al. Endovascular stenting for vertebral artery stenosis [J]. *J Am Coll Cardiol*, 2010, 55(6): 538-542. doi: 10.1016/j.jacc.2009.08.069.
- [10] YAMAGUCHI K, FUNATSU T, MOTOKI Y, et al. Subclavian artery-carotid artery bypass for subclavian artery or common carotid artery severe stenosis or occlusion [J]. *Neurol Med Chir(Tokyo)*, 2023, 63(6): 221-227. doi: 10.2176/jns-nmc.2022-0307.
- [11] SUN T, HE Y, WANG F, et al. Hybrid surgery versus endovascular intervention for patients with chronic internal carotid artery occlusion: A single-center retrospective study [J]. *Front Surg*, 2022, 9: 976318. doi: 10.3389/fsurg.2022.976318.
- [12] 彭超, 赵岩, 候长凯, 等. 使用复合手术室行颈动脉内膜剥脱术联合血管内治疗对节段性动脉粥样硬化性颈内动脉闭塞患者的疗效 [J]. *中华医学杂志*, 2022, 102(19): 1464-1467. PENG C, ZHAO Y, HOU C K, et al. Efficacy and safety of carotid endarterectomy combined with endovascular therapy in hybrid operating room for patients with segmental atherosclerotic internal carotid artery occlusion [J]. *Natl Med J China*, 2022, 102(19): 1464-1467. doi: 10.3760/cma.j.cn112137-20210828-01955.
- [13] KOMATANI H, OKAMOTO Y, AOKI T, et al. Long-term prognosis after extracranial-intracranial bypass surgery for symptomatic cerebrovascular occlusive disease [J]. *Kurume Med J*, 2018, 64(1/2): 1-4. doi: 10.2739/kurumemedj.MS6400016.
- [14] YANG B, MA Y, LU X, et al. Hybrid recanalization for symptomatic long-segmental occlusion post vertebral artery stenting [J]. *World Neurosurg*, 2018, 110: 349-353. doi: 10.1016/j.wneu.2017.11.081.
- [15] MATANO F, TAMAKI T, YAMAZAKI M, et al. Vertebral artery V3 portion-radial artery-distal common carotid artery (V3-RA-dCCA) bypass for large basilar trunk aneurysm with bilateral proximal common carotid artery occlusion-technical note [J]. *Acta Neurochir (Wien)*, 2022, 164(4): 1031-1035. doi: 10.1007/s00701-021-04930-z.
- [16] 崔小鹏, 赵岩, 汪邦月, 等. 颈总动脉-锁骨下动脉搭桥术治疗症状性锁骨下动脉闭塞的临床疗效 [J]. *中华神经外科杂志*, 2021, 37(11): 1136-1140. CUI X P, ZHAO Y, WANG B Y, et al. Clinical efficacy of common carotid-subclavian artery bypass grafting in the treatment of symptomatic subclavian artery occlusion [J]. *Chinese Journal of Neurosurgery*, 2021, 37(11): 1136-1140. doi: 10.3760/cma.j.cn112050-20210221-00092.
- [17] PENG C, YANG Y F, ZHAO Y, et al. Staged versus synchronous carotid endarterectomy and coronary artery bypass grafting: a Meta-analysis and systematic review [J]. *Ann Vasc Surg*, 2022, 86: 428-439. doi: 10.1016/j.avsg.2022.05.027.
- [18] 康晓魁, 杨新宇, 张建宁, 等. 颈动脉和冠状动脉联合病变的处理策略 [J]. *中华神经外科杂志*, 2013, 29(2): 207-210. KANG X K, YANG X Y, ZHANG J N, et al. Management strategy of carotid artery and coronary artery joint lesions [J]. *Chinese Journal of Neurosurgery*, 2013, 29(2): 207-210. doi: 10.3760/cma.j.issn.1001-2346.2013.02.032.
- [19] 李洪利, 焦力群, 王亚冰, 等. 冠状动脉合并颈动脉粥样硬化性狭窄患者同期血运重建七例临床分析 [J]. *中国脑血管病杂志*, 2021, 18(6): 405-412. LI H L, JIAO L Q, WANG Y B, et al. Clinical analysis of seven patients with coronary artery combined with carotid atherosclerotic stenosis in patients with concurrent revascularization [J]. *Chinese Journal of Cerebrovascular Diseases*, 2021, 18(6): 405-412. doi: 10.3969/j.issn.1672-5921.2021.06.006.
- [20] 杨阳, 王涛. 颈动脉重度狭窄合并冠状动脉狭窄的外科治疗现状 [J]. *临床神经外科杂志*, 2018, 15(5): 398-400. YANG Y, WANG T. Current status of surgical treatment of severe carotid artery stenosis combined with coronary artery stenosis [J]. *Journal of Clinical Neurosurgery*, 2018, 15(5): 398-400. doi: 10.3969/j.issn.1672-7770.2018.05.020.
- [21] 张振, 杨新宇, 李迺昕, 等. 冠脉搭桥合并严重颈动脉狭窄二例 [J]. *中华神经外科杂志*, 2014, 30(2): 214-215. ZHANG Z, YANG X Y, LI N X, et al. Two cases of coronary artery bypass grafting combined with severe carotid artery stenosis [J]. *Chinese Journal of Neurosurgery*, 2014, 30(2): 214-215. doi: 10.3760/cma.j.issn.1001-2346.2014.02.035.
- [22] TAYLOR C, WALSH E, STAMM S. Synchronous CEA and CABG in asymptomatic carotid artery stenosis: A case study [J]. *J Vasc Nurs*, 2019, 37(3): 194-198. doi: 10.1016/j.jvn.2019.03.002.

(2023-08-17 收稿 2023-10-13 修回)
 (本文编辑 陈丽洁)