

doi:10.3969/j.issn.1006-9852.2025.07.001

## • 指南与规范 •

## 中国老年神经根型颈椎病微创治疗指南

中华医学会疼痛学分会 中国医师协会疼痛科医师分会

**摘要** 神经根型颈椎病是颈椎病最常见的类型。随着我国人口老龄化的加速，作为颈椎病高发人群的老年人罹患该病的负担日益加重，亟需得到充分的关注与重视。微创治疗是治疗包括颈椎病在内的脊柱疾病的一种趋势，但对于老年神经根型颈椎病病人，采取何种微创方法及相应的实施规范，目前尚缺乏统一的标准。因此，中华医学会疼痛学分会、中国医师协会疼痛科医师分会基于目前的最佳证据，明确其质量和推荐强度，充分结合临床研究与应用的效果和安全性，制订了《中国老年神经根型颈椎病微创治疗指南》。本指南基于当前国内外针对神经根型颈椎病的微创治疗临床进展，在老年神经根型颈椎病微创治疗的总体原则、病人人群选择、治疗获益，以及各类微创治疗的原理、特点、推荐使用、术后管理与康复等方面达成共识，旨在规范和优化我国老年神经根型颈椎病的微创治疗，为相关专业临床医师的工作提供参考和指导。

**关键词** 老年；神经根型颈椎病；微创治疗；指南

中国成年人颈椎病年患病率达 13.76%<sup>[1]</sup>，而 60 岁以上老年人颈椎病患病率高达 34.94%<sup>[2]</sup>。神经根型颈椎病 (cervical spondylotic radiculopathy, CSR) 是颈椎病最常见的亚型，占颈椎病的 60%~70%<sup>[3]</sup>。随着我国人口老龄化的加速，作为颈椎病高发人群的老年人罹患 CSR 的疾病负担日益加重，亟需得到充分的关注与重视。

在过去的十年中，微创治疗技术取得了迅猛发展，已逐渐成为治疗包括颈椎病在内的脊柱疾病的一种趋势。然而，对于老年 CSR 病人，采取何种微创方法及相应的实施规范，目前尚无统一的标准，尤其是缺乏基于老年颈椎间盘突出特点实施相应微创治疗的综合性临床指南。鉴于当前老年 CSR 治疗领域对于规范化和精准化治疗的迫切需求，中华医学会疼痛学分会、中国医师协会疼痛科医师分会组织相关领域专家，基于目前所能获取的最佳证据，对证据质量进行科学评估并明确了推荐强度。同时，充分考量临床研究与应用的实际效果及安全性，经过多轮严谨论证与修订，最终制订了《中国老年神经根型颈椎病微创治疗指南》。展望未来，相关研究将进一步聚焦于老年颈椎病病人的致病因素及病理生理机制。一方面，致力于研发具有高敏感性和特异性的早期预警指标，例如深入探索血清标志物的发现及其在疾病早期诊断中的应用价值；另一方面，借助磁共振等先进成像技术的日益精进，实现

对颈椎间盘形态及脊柱力学微观定量结构改变的精准检测，为老年 CSR 的早期预防和干预提供坚实的科学依据和技术支持。

#### 一、指南发起机构与专家组成员

本指南由中华医学会疼痛学分会、中国医师协会疼痛科医师分会发起，专家组成员由疼痛科、神经外科、脊柱外科、神经内科、麻醉科、循证医学专家构成。

#### 二、指南工作组

指南制订工作组由指南指导委员会、指南共识专家组、指南秘书组、指南证据评价组和指南外审专家组共同构成。①指南指导委员会：由中华医学会疼痛学分会、中国医师协会疼痛科医师分会组建成立。主要职责是确定指南主题和范围、组建专家组和秘书组，并管理其利益声明、批准指南计划书、监督指南制订流程、审定全文，提供咨询和指导。利益冲突声明表由指导委员会成员评估和管理，如工作组内成员声明的利益关系对指南内容构成利益冲突，则根据利益冲突的程度限制其参与核心工作或不参与本次指南的制订工作。②指南共识专家组：由疼痛科、神经外科、脊柱外科、神经内科等各领域专家组成。主要职责是确定人群及干预措施，指导秘书组完成证据搜集和评价、证据分级和形成决策表，为推荐意见投票以达成共识。③指南秘书组：由具有疼痛学、神经科学和脊柱外科学等研究背景

的专业人员组成。主要职责为起草指南计划书，详细记录指南制订全过程，协调指南制订相关事项，撰写指南全文并提交指导委员会审核。④指南证据评价组：由具备循证医学知识及能力的专业人员组成，其主要职责是完成文献检索和证据分级，制作证据总结表，形成推荐意见决策表。⑤指南外审专家组：由未直接参与本指南制订的相关领域专家组成，其职责主要是负责对形成的推荐意见进行审核，提出修改意见和建议。

### 三、指南注册与计划书撰写

本指南已在国际实践指南注册与透明化平台(PREPARE)进行注册(注册号:PREPARE-2025-CN569)。本指南根据《中国制订/修订临床诊疗指南的指导原则(2022版)》<sup>[4]</sup>制订,达到指南研究与评估系统II(AGREE II)<sup>[5]</sup>的要求标准,并按照卫生保健实践指南的报告清单(RIGHT)<sup>[6]</sup>报告本指南全文。

### 四、指南使用者和应用的目標人群

本指南适用于接诊对象包含老年颈椎病病人的医疗机构。指南的使用人群为临床医务工作者,目标人群为老年颈椎病病人。

### 五、指南证据检索与评价

专家组对有关老年CSR微创治疗的文献进行全面复习,检索英文数据库(Pubmed、Embase)、中文数据库(中国知网、万方数据库、维普数据库)。检索词包括老年、颈椎病、神经根型颈椎病、颈椎间盘突出、颈椎间盘退变、微创治疗、微创手术、经皮穿刺、化学溶解术、胶原酶溶解术、三氧注射、射频消融、等离子消融、内镜、显微内镜、elderly people、cervical spondylopathy、cervical spondylotic radiculopathy、cervical disc herniation、cervical disc degeneration、minimally invasive treatment、

minimally invasive surgery、percutaneous puncture、chemonucleolysis、collagenase injection、ozone injection、radiofrequency ablation、endoscopic、micro endoscopic等。检索时限为1984年1月至2024年9月,对纳入文献进行评估、提炼和归纳(见图1)。本指南根据英国牛津大学循证医学中心证据分级和推荐标准对研究证据进行评定和推荐(见表1)。

### 六、神经根型颈椎病的疾病概况

CSR是由颈椎间盘退变、骨质增生、颈椎关节和韧带松动及脱位刺激或压迫颈神经根引起的临床综合征<sup>[3]</sup>。压迫颈神经根的原因可能是颈椎间盘突出或骨赘<sup>[7]</sup>。根据髓核突出与纤维环的关系,椎间盘突出分为膨出型、突出型、脱出型、游离型<sup>[8]</sup>。CSR特征性症状为单侧或双侧沿神经根支配区的上肢麻木或放射痛,疼痛通常会因拉伸受累神经根的动作而加剧,如咳嗽、打喷嚏、Valsalva动作<sup>[9,10]</sup>。老年人CSR的临床症状较年轻人更为严重,容易引起手臂发麻、局部疼痛和头晕症状,严重降低病人生活质量<sup>[11]</sup>。

对老年病人应获取详细的病史并进行体格检查,行步态检查、感觉检查及运动检查,结合病史和体格检查可对病人做出初步诊断<sup>[12]</sup>。影像学检查

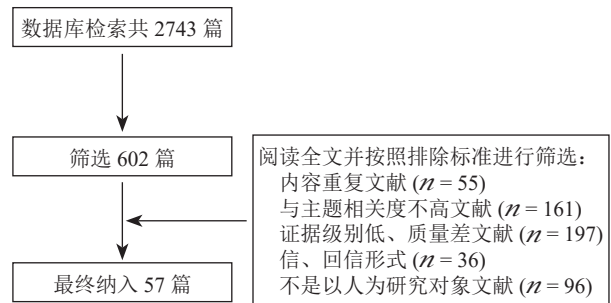


图1 文章纳入及筛选流程

表1 英国牛津大学循证医学中心证据分级和推荐标准

推荐等级	证据等级	描述
A	1a	基于多项随机对照试验 (randomized controlled trial, RCT) 的系统综述 (systematic review, SR)
	1b	单个 RCT 研究
	1c	“全或无”(有治疗前,所有病人都死亡;有治疗后,有病人能存活,或者在有治疗前,一些病人死亡;有治疗后,无病人死亡)
B	2a	基于队列研究的 SR
	2b	单个队列研究或低质量 RCT
	2c	社会学研究
	3a	基于病例对照研究的 SR
C	3b	单个病例对照研究
	4	病例报告或低质量队列研究或低质量病例对照研究
D	5	专家意见或评论

包括 X 线、磁共振成像 (magnetic resonance imaging, MRI) 和计算机断层扫描 (computed tomography, CT)。X 线可见颈椎曲度改变、椎间隙变窄、椎节不稳、骨质增生或骨赘形成; MRI 可直接、无创地检测颈椎神经病变, 是最常用的影像学检查方法; CT 有助于评估引起神经压迫的病理原因<sup>[9]</sup>。对于 MRI 提示多节段病变的老年病人, 神经电生理检查有助于明确责任神经节段, 并有助于区分 CSR 和其他体格检查不清楚的病变。辅助诊断 CSR 的激发试验包括牵拉试验、肩关节外展试验、Valsalva 动作、颈部牵张和上肢神经张力试验等, 其中牵拉试验最常用<sup>[7,13]</sup>。CSR 应与胸廓出口综合征、腕管综合征、慢性粘连性肩关节囊炎(肩周炎)、肱二头肌腱鞘炎、肱骨外上髁炎(网球肘)和肺尖肿瘤等疾病进行鉴别诊断。对 CSR 病人的临床状况有必要进行治疗前后的量化评估, 常用的评分标准包括视觉模拟评分法 (visual analogue scale, VAS)、颈椎功能障碍指数 (neck disability index, NDI) 和 Odom 临床疗效评定标准等<sup>[9]</sup>。

老年 CSR 的治疗包括保守治疗、微创治疗和开放手术治疗。保守治疗包括头部牵引、物理治疗、运动疗法、药物治疗和中医治疗等, 其作为 CSR 的基本疗法, 可缓解部分老年 CSR 病人症状, 但对于疼痛严重、难以缓解的病人需要其他治疗方式干预。微创治疗在过去十年中迅速发展, 临床证据增多, 临床应用越来越广泛。老年病人常合并基础疾病, 如高血压、糖尿病和心脑血管疾病等, 因此同时应关注老年病人合并的基础疾病治疗。

## 七、神经根型颈椎病微创治疗概述

### (一) 总体原则

微创治疗强调在诊疗全过程中尽可能减少机体损伤, 减轻对机体内环境稳定的干扰或破坏<sup>[14]</sup>, 其总体原则在于治疗对内环境稳定的影响尽量小, 并可依靠病人自身生理功能的调节作用来恢复被治疗过程所扰乱的内环境。

有关 CSR 的微创治疗要点主要包括: ①经皮肤穿刺直达患处或建立工作通道对病变部位实施直接或间接减压、松解等操作; ②术中尽量对功能结构(骨、韧带、肌肉和脊膜等)减少创伤; ③最大程度保留或维持椎间关节活动度; ④尽可能降低手术入路对颈椎稳定性的影响, 以组织损伤后病理修复能力作为规划手术入路的重要依据<sup>[15,16]</sup>。

### (二) 病人人群选择

微创治疗适用于保守治疗至少 6 周的顽固性或持续性疼痛病人, 或出现严重、进行性神经功能损

伤病人, 禁用于继发于中央管狭窄的脊髓型颈椎病人<sup>[13,17]</sup>。微创治疗对各年龄段的病人均适用, 对于合并基础疾病、身体机能较差、可能难以耐受全身麻醉和开放手术的老年病人, 微创治疗可作为其首选方式<sup>[18]</sup>。

### (三) 治疗获益

开放手术治疗 CSR 有其局限性, 如颈前路椎间盘切除融合术增加了邻近节段的压力, 可能导致邻近节段疾病<sup>[19]</sup>。相对于开放手术, 微创治疗的手术切口小, 对病人损伤和刺激性更小, 手术导致的不良后果(如局部渗血及出血、伤口感染、重要组织结构损伤等)较少, 而在疗效上则可与其相当<sup>[20,21]</sup>。微创治疗可缩短病人住院时间、减少术中失血量、降低病人术后镇痛药物的需求, 且在手术时间上也具有一定优势<sup>[22,23]</sup>。

## 八、神经根型颈椎病微创治疗方法

### (一) 介入治疗技术

#### 1. 胶原酶溶解术

胶原酶溶解术是将胶原酶注入病变椎间盘的突出物内或其周围, 使突出物溶解并吸收, 解除对神经根的压迫<sup>[24]</sup>。胶原酶能迅速地、特异性地溶解髓核和纤维环, 而不损伤周围的血管、神经和其他组织, 且对神经根局部炎症也有一定消除作用。

胶原酶注射方法分盘内注射法、盘外注射法和盘内联合盘外注射法。盘内注射法是指将胶原酶注射到椎间盘内部, 从内部直接溶解椎间盘组织。盘内注射法适合多种类型的突出, 但对游离型突出、椎体前缘骨桥形成、椎间盘内真空征、突出物内严重钙化及伴脊髓损伤 Frankel 分级 C 级以上病人不适合, 且术后可能继发椎间盘内短暂压力增高而产生一过性疼痛加剧<sup>[25]</sup>。盘外注射法是指将胶原酶注射到椎间盘外(硬膜外腔), 药液从突出物表面渗透浸润而从外到内溶解椎间盘组织。为防止药物误入蛛网膜下腔, 盘外注射法须进行造影和局部麻醉药试验(将 2%利多卡因 1 ml、生理盐水 2 ml、5 mg 地塞米松 1 ml 配置为 4 ml 混合液, 注射混合液 2~3 ml, 观察 15~20 分钟有无发生脊髓麻醉现象), 以避免胶原酶物误入蛛网膜下腔引起化学性脑脊膜炎。一般盘内注射推荐剂量为 0.2~0.5 ml (30~100 U), 盘外注射推荐剂量为 2~3 ml (600~1200 U)<sup>[25]</sup>。

一项多中心临床研究纳入 147 例颈椎间盘突出病人, 接受胶原酶注射治疗并随访 6 个月, 结果显示病人术后 6 个月的 Odom 优良率达 90.48%, 疼痛数字分级评分法 (numerical rating scale, NRS) 和 NDI 评分及椎间盘突出指数均较基线显著降低, 且整个

研究周期中未发生注射胶原酶相关不良事件<sup>[26]</sup>。胶原酶溶解术近远期疗效良好,优良率可达90%以上,且无严重并发症出现<sup>[27,28]</sup>。多项研究显示胶原酶溶解术联用其他微创技术效果更佳<sup>[29-34]</sup>。胶原酶溶解术适用于在排除钩椎关节骨质增生、黄韧带肥厚、椎间隙变窄和继发性椎管狭窄等因素,且确定病人症状、体征主要由椎间盘突出所引起的CSR病人。证据等级:2a;推荐等级:B。

### 2. 三氧髓核注射术

该技术以中文文献报道较多,但研究结果数据差异较大。三氧具有强氧化能力和消炎作用,可使髓核内的蛋白多糖变性和萎缩,减轻椎间盘内的压力<sup>[35]</sup>。颈椎间盘突出三氧注射治疗后VAS评分和日本骨科协会评估治疗(Japanese orthopaedic association, JOA)评分显著改善<sup>[36]</sup>。三氧单用效果有限,临床上常与其他微创技术联合使用。三氧注射术适用于纤维环未完全破裂、病程短、临床症状为轻中度、尚未发生骨性椎管狭窄和脊髓损伤合并症的早、中期颈椎病人<sup>[37]</sup>。证据等级:2b;推荐等级:C。

### 3. 物理消融及旋切技术

(1) 射频热凝术:射频热凝术是通过特定的穿刺针穿刺至突出椎间盘内,通过输出超高频电波,在病变局部产生高温,发挥靶点消融作用,从而缓解对周围神经的压迫和刺激,达到减轻疼痛的作用<sup>[38]</sup>。有研究报道射频热凝术能有效缓解颈部疼痛,优良率达80%左右<sup>[38,39]</sup>。该研究比较了射频热凝术与低温等离子射频消融术的疗效,结果显示两种方式临床疗效相当<sup>[38]</sup>。射频热凝术可使椎间盘髓核组织退变,适用于膨出型者,对突出型和脱出型者疗效较差,不适用于髓核游离型者<sup>[40]</sup>。证据等级:2b;推荐等级:B。

(2) 低温等离子射频消融术:该技术利用低温(40~70℃)等离子场汽化和收缩髓核内部的胶原纤维,缩小椎间盘体积,缓解对周围组织的压迫和损伤;其温度及输出时间可控,具有高度局部性的消融优势,对周围组织热损伤较少<sup>[41,42]</sup>。有研究表明术后病人的疼痛和颈椎功能障碍得到缓解,VAS和JOA评分均显著改善<sup>[43,44]</sup>。低温等离子射频消融术主要适用于纤维环完好、椎间隙高度下降不明显(间隙狭窄不明显,建议高度不低于75%)或伴有头晕的CSR病人,对于纤维环破裂、突出髓核较大的病人效果欠佳<sup>[43,45]</sup>。证据等级:2b;推荐等级:B。

(3) 经皮激光椎间盘减压术:该技术是将光导纤维经皮穿刺置入椎间盘,引导激光作用于突出的髓

核,将髓核组织汽化,从而降低椎间盘内压力<sup>[46]</sup>。研究显示该技术治疗椎间盘突出症的成功率为76%~94%,且中期疗效可靠,术后2年的JOA评分优良率为82.8%,术后8年仍有72.7%的优良率<sup>[47,48]</sup>。经皮激光椎间盘减压术为颈椎病早期微创治疗的一项技术,但近些年已较少使用。该技术适合于纤维环未破裂的包容性椎间盘突出,无合并椎间孔狭窄、后纵韧带钙化等的CSR病人<sup>[49]</sup>。证据等级:4;推荐等级:C。

(4) 经皮颈椎间盘旋切术:经皮颈椎间盘旋切术是一种纯机械的微创技术。国内外对旋切术治疗CSR的研究相对较少。有研究采用经皮颈椎间盘旋切联合胶原酶溶解术治疗巨大型颈椎间盘突出症病人取得了较好疗效,术后疼痛明显缓解,该研究未报道相关并发症<sup>[34]</sup>。旋切术对组织仍有一定创伤,可造成不同程度的局部淤血、水肿现象,切除不全会导致术后疼痛反应较重,适用于软性组织突出的CSR病人<sup>[50]</sup>。证据等级:4;推荐等级:C。

## (二) 脊柱内镜及显微镜技术

### 1. 脊柱内镜技术

(1) 经皮内镜下颈椎前路椎间盘切除术:颈椎前路椎间盘切除术在经皮内镜系统下进行操作,于突出物同侧或对侧进行穿刺,对操作技术要求高,且操作空间受限,故适应证相对受限<sup>[46]</sup>。Ahn等<sup>[51]</sup>于2004年首先使用经皮内镜下颈椎前路椎间盘切除术治疗111例颈椎间盘突出症病人,有效率达88.3%。但该技术存在安全性较低及效果有限等问题,临床现已较少使用。证据等级:4;推荐等级:C。

(2) 经皮内镜下颈椎后路椎间孔切开术:对于颈椎病局限于侧方的病人,颈椎后路椎间孔切开术是一种可行的治疗选择。该技术通过经皮内镜直接显露病变部位并解除神经压迫,有助于维持颈椎稳定性<sup>[52]</sup>。与开放手术相比,其神经根病缓解率和并发症发生率相似,但住院时间、镇痛药使用、皮肤切口长度和疼痛缓解程度更优<sup>[53]</sup>。荟萃分析显示,与前路手术相比,微创颈椎后路椎间孔切开术显著改善了手臂疼痛的VAS评分,同时保持了与前路手术相似的颈部VAS和NDI评分的改善,且微创后路手术时间和住院时间更短<sup>[54,55]</sup>。该技术适用于由侧方和外侧椎间盘突出造成的CSR,或因关节突变性和骨韧带肥大引起的椎间孔狭窄的CSR病人<sup>[56]</sup>。证据等级:2b;推荐等级:B。

### 2. 显微镜技术

(1) 显微镜或显微内镜下前路颈椎间孔切开术:显微镜或显微内镜辅助下进行的前路颈椎间孔切开

术主要优点是保持椎间盘的形态和功能完整性，但由于手术减压通道的直径较小（约7 mm×5 mm），其手术路径的方向需要考虑病变的位置。前路颈椎间孔切开术包括多种手术方式：经钩突入路、上椎体经椎体入路、下椎体经椎体入路和内侧上椎体经椎体入路。该技术经过微创化及不断的改良，其手术风险（如椎动脉损伤、霍纳综合征、椎间盘损伤和减压不完全）已明显降低。显微镜或显微内镜下前路颈椎间孔切开术缺乏广泛的接受度，其临床研究多为小型回顾性病例研究。研究显示显微镜或显微内镜技术在前路颈椎间孔切开术中可获得相同的成功率，总体病人主观满意率为97%<sup>[57]</sup>。该技术适用于单侧（单节段或双节段）神经根性疼痛、以颈痛为主且无脊髓病症状的CSR病人，其影像学检查显示椎间孔内突出椎间盘组织或增生骨赘；也适用于前路颈椎融合术后根管持续狭窄，且椎间孔减压不足的CSR病人；禁用于存在颈髓病症状、双侧神经根性症状、明显中央椎管狭窄、颈椎力线异常或节段不稳定的病人。证据等级：4；推荐等级：C。

（2）显微镜或显微内镜下后路颈椎椎间孔切开术：该技术使用管状牵开系统、经软组织扩张通道，在显微镜或显微内镜下进行操作，其对颈后软组织医源性损伤小，手术视野清晰，手术安全性高，疗效确切。有研究显示，管状通道下微创治疗在切口长度、住院时间和初始镇痛药的使用等方面明显优于传统开放手术<sup>[58]</sup>。早期一项回顾性研究显示，病人术后疼痛缓解率可达96%，92%的病人评价其结果为良好或优秀<sup>[59]</sup>。该技术适用于伴有外侧骨赘或外侧椎间盘突出导致神经根病的单节段病变、伴随根性疼痛综合征的多节段病变、双侧CSR以及钙化的侧方颈椎间盘突出病人；对伴有症状性脊髓病、中央型椎间盘突出、已有颈椎不稳定且可能需要辅助稳定，以及病变节段存在后凸畸形的颈椎病人不适用。此外，伴有显著机械性颈痛的病人行后路手术可能会加重症状，因而其更适合前路手术治疗。证据等级：4；推荐等级：C。

#### 九、术后管理与康复

##### （一）严密观察与预防并发症

术后需严密观察病人情况，注意防治感染和出血。注意卧床期间肢体主动及被动运动，预防下肢静脉血栓及肺栓塞风险。胶原酶溶解术后可能出现椎间盘局部刺激或加重神经根压迫，导致症状暂时加重，需根据病人情况予以脱水、抗炎等对症治疗<sup>[30]</sup>。

##### （二）颈部制动护理

术后病人一般需要卧床休息、颈部制动，具体可根据病人的治疗方式和康复情况而定。颈部制动可选择合适的颈托或颈围。术后卧床期间在颈部制动的情况下进行适量的床上训练（如翻身、活动下肢等），注意轴式翻身，避免颈部扭曲。

##### （三）运动康复

术后运动康复需要根据具体疾病和治疗方式而定。功能锻炼包括自主或助力四肢功能训练、离床功能训练及步行训练等，一般需要循序渐进，至后期可逐渐加大训练强度，锻炼颈部、肩部及背部力量<sup>[60]</sup>。

##### （四）出院注意事项

一般术后1个月内病人需要相对卧床休息，术后6个月内避免体力劳动或劳累。注意平时生活中保持头颈的正确姿势，同时进行颈部保暖、防止受凉。

#### 十、总结

根据上述总结评价分析，针对具体老年CSR病人颈椎间盘突出特点，给予微创治疗方案选择、实施与管理的系统性建议：胶原酶溶解术适合CSR诊断明确且排除钩椎关节骨质增生、黄韧带肥厚、椎间隙变窄和继发性椎管狭窄等病因的病人；三氧注射术适用于纤维环未完全破裂、病程短、临床症状轻中度、尚未发生骨性椎管狭窄和脊髓损伤合并症的早中期CSR病人；射频热凝术适用于膨出型CSR病人；低温等离子射频消融术主要适于纤维环完好、椎间隙高度下降不明显（建议高度不低于75%）或伴有头晕的CSR病人；经皮激光椎间盘减压术适于纤维环未破裂的包容性椎间盘突出，且无椎间孔狭窄、后纵韧带钙化等合并症的CSR病人；经皮颈椎间盘旋切术适于软性组织突出的CSR病人；经皮内镜下颈椎前路椎间盘切除术因安全性较低及效果有限等问题临床现已较少使用；经皮内镜下颈椎后路椎间孔切开术适于由侧方和外侧椎间盘突出或关节突变性、骨韧带肥大引起椎间孔狭窄造成的CSR病人；显微镜或显微内镜下前路颈椎间孔切开术适于单侧（单节段或双节段）神经根性疼痛、以颈痛为主且无脊髓病症状的CSR病人，也适于前路颈椎融合术后根管持续狭窄且椎间孔减压不足的CSR病人；显微镜或显微内镜下后路颈椎椎间孔切开术适用于伴有外侧骨赘或外侧椎间盘突出导致神经根病的单节段病变、伴随根性疼痛综合征的多节段病变、双侧CSR以及钙化的侧方颈椎间盘突出病人。

综上所述，针对老年CSR人群，采用微创治

疗方法是现代医学的发展趋势，其间要注重具体治疗方案实施的规范化、标准化和个体化，尽力保障临床治疗的有效性、安全性和舒适性。

利益冲突声明：所有作者声明本指南无任何利益冲突。

声明：本指南由中华医学会疼痛学分会和中国医师协会疼痛科医师分会组织制订。指南中所包含的意见并不代表中华医学会疼痛学分会和中国医师协会疼痛科医师分会所有成员和专家的观点。此外，我们郑重声明，本指南中的观点不得用于商业推广和宣传。

### 《中国老年神经根型颈椎病微创治疗指南》编写组名单（按姓氏汉语拼音排序）：

樊碧发（中日友好医院疼痛科）、顾丽丽（南昌大学第一附属医院疼痛科）、何睿林（广西医科大学第二附属医院疼痛科）、华震（北京医院手术麻醉科/疼痛诊疗中心）、巨辉（四川省科学城医院疼痛科）、李荣春（武汉市第四医院疼痛科）、李顺（浙江省人民医院疼痛科）、李振宙（解放军总医院脊柱外科）、林章雅（福建医科大学附属第一医院神经外科）、刘勇（陆军军医大学第二附属医院神经内科）、龙军（重庆市秀山县人民医院疼痛科）、马永（云南省第三人民医院疼痛科）、欧册华（西南医科大学附属医院疼痛科）、施震（湖北省中医院疼痛科）、宋涛（中国医科大学附属第一医院疼痛科）、宋文阁（山东大学附属省立医院疼痛科）、孙瑞华（中日友好医院科技中心）、王立奎（安徽医科大学第一附属医院疼痛科）、王开强（上海市中医医院疼痛科）、王志剑（南昌大学第一附属医院疼痛科）、夏令杰（河南省人民医院疼痛科）、肖诚（中日友好医院科技中心）、熊东林（华中科技大学协和深圳医院疼痛科）、姚鹏（中国医科大学附属盛京医院疼痛科）、姚秀高（重庆大学附属三峡医院疼痛科）、张达颖（南昌大学第一附属医院疼痛科）、张学学（南昌大学第一附属医院疼痛科）、章勇（南昌大学第一附属医院疼痛科）、郑召民（中山大学附属第一医院脊柱外科）、周伶（武汉市第四医院疼痛科）

执笔人：王志剑（南昌大学第一附属医院疼痛科）、李振宙（解放军总医院脊柱外科）

基金项目：国家重点研发计划项目（2022YFC3602205）

通信作者：张达颖 zdysino@163.com；樊碧发 bbf1616@yeah.net

### 参 考 文 献

- [1] Lv Y, Tian W, Chen D, *et al.* The prevalence and associated factors of symptomatic cervical Spondylosis in Chinese adults: a community-based cross-sectional study[J]. BMC Musculoskelet Disord, 2018, 19(1):325.
- [2] 许金海. 上海城市人群颈椎病流行病学调查及筋痹颗粒治疗神经根型颈椎病的临床研究 [D]. 上海: 上海中医药大学, 2019.
- [3] Huo LY, Yang XX, Feng TX, *et al.* Management of cervical spondylotic radiculopathy: a systematic review[J]. Global Spine J, 2022, 12(8):1912-1924.
- [4] 陈耀龙, 杨克虎, 王小钦, 等. 中国制订/修订临床诊疗指南的指导原则 (2022 版) [J]. 中华医学杂志, 2022, 102(10):697-703.
- [5] Brouwers MC, Kerkvliet K, Spithoff K, *et al.* The AGREE Reporting Checklist: a tool to improve reporting of clinical practice guidelines[J]. BMJ, 2016, 352: i1152.
- [6] Chen Y, Yang K, Marušić A, *et al.* A reporting tool for practice guidelines in health care: the RIGHT statement[J]. Ann Intern Med, 2017, 166(2):128-132.
- [7] Iyer S, Kim HJ. Cervical radiculopathy[J]. Curr Rev Musculoskelet Med, 2016, 9(3):272-280.
- [8] Haro H, Ebata S, Inoue G, *et al.* Japanese orthopaedic association (JOA) clinical practice guidelines on the management of lumbar disc herniation, third edition-secondary publication[J]. J Orthop Sci, 2022, 27(1):31-78.
- [9] 神经根型颈椎病诊疗规范化研究专家组. 神经根型颈椎病诊疗规范化的专家共识 [J]. 中华外科杂志, 2015, 53(11):812-814.
- [10] Jajeh H, Lee A, Charls R, *et al.* A clinical review of hand manifestations of cervical myelopathy, cervical radiculopathy, radial, ulnar, and median nerve neuropathies[J]. J Spine Surg, 2024, 10(1):120-134.
- [11] 罗恒超, 黄岩石, 吴迪. 超声引导下颈神经根脉冲射频联合小针刀治疗老年神经根型颈椎病的效果分析 [J]. 中国实用医刊, 2023, 50(1):62-65.
- [12] Daniels AH, Alsoof D, McDonald CL, *et al.* Clinical examination of the cervical spine[J]. N Engl J Med, 2023, 389(17):e34.
- [13] Kang KC, Lee HS, Lee JH. Cervical radiculopathy focus on characteristics and differential diagnosis[J]. Asian Spine J, 2020, 14(6):921-930.
- [14] 吕国华. 试论脊柱外科微创理念与技术的共识和争议 [J]. 中华外科杂志, 2018, 56(7):503-506.
- [15] 邓忠良. 从机体内环境稳态理解微创脊柱外科手术的内涵与原则 [J]. 中华创伤杂志, 2015, 31(10):865-867.
- [16] 邓忠良. 经皮内镜微创手术治疗颈椎病的挑战与创新体会 [J]. 西安交通大学学报 (医学版), 2022, 43(1):25-29.

- [17] Celestre PC, Pazmiño PR, Mikhael MM, *et al.* Minimally invasive approaches to the cervical spine[J]. *Orthop Clin North Am*, 2012, 43(1):137-147.
- [18] 刘睿, 张郡, 于同, 等. 老年神经根型颈椎病微创介入治疗技术研究进展 [J]. *国际老年医学杂志*, 2021, 42(5):313-318.
- [19] Huang CC, Fitts J, Huie D, *et al.* Evolution of cervical endoscopic spine surgery: current progress and future directions-a narrative review[J]. *J Clin Med*, 2024, 13(7):2122.
- [20] 郑召民, 郭家伟, 刘尚礼. 内窥镜辅助下颈椎微创手术 [J]. *中国微创外科杂志*, 2003, 3(4):284-285.
- [21] McAnany SJ, Kim JS, Overley SC, *et al.* A meta-analysis of cervical foraminotomy: open versus minimally-invasive techniques[J]. *Spine J*, 2015, 15(5):849-856.
- [22] Platt A, Gerard CS, O'Toole JE. Comparison of outcomes following minimally invasive and open posterior cervical foraminotomy: description of minimally invasive technique and review of literature[J]. *J Spine Surg*, 2020, 6(1):243-251.
- [23] Eicker SO, Steiger HJ, El-Kathib M. A transtubular microsurgical approach to treat lateral cervical disc herniation[J]. *World Neurosurg*, 2016, 88:503-509.
- [24] 王志剑, 林建, 李静, 等. 盘内射频联合小剂量胶原酶溶解术对颈椎间隙高度的影响 [J]. *中国疼痛医学杂志*, 2021, 27(2):144-147.
- [25] 中华医学会疼痛学分会, 中国医师协会疼痛科医师分会. 椎间盘胶原酶溶解术临床应用中国专家共识 [J]. *中国疼痛医学杂志*, 2022, 28(2):81-85.
- [26] Wang ZJ, Fan BF, Gu LL, *et al.* Collagenase chemonucleolysis for treating cervical disc herniation: an exploratory, single-arm, open-label, multicenter clinical trial[J]. *Pain Ther*, 2025, 14(1):217-235.
- [27] 王开强, 谢燕, 徐红霞, 等. 侧隐窝与前路椎间孔入路注射胶原酶治疗颈椎间盘突出症效果的比较 [J]. *中华麻醉学杂志*, 2008, 28(7):623-625.
- [28] 许成君, 范学玲, 宋瑞荣, 等. 硬膜外前侧间隙胶原酶溶解术治疗颈椎间盘突出症 [J]. *中国疼痛医学杂志*, 2004, 10(3):158-160.
- [29] Wang ZJ, Zhu MY, Liu XJ, *et al.* Cervical intervertebral disc herniation treatment via radiofrequency combined with low-dose collagenase injection into the disc interior using an anterior cervical approach[J]. *Medicine (Baltimore)*, 2016, 95(25):e3953.
- [30] 张达颖, 王志剑, 张学学, 等. 颈前入路射频联合盘内小剂量胶原酶注射治疗颈椎间盘突出症 [J]. *中国疼痛医学杂志*, 2015, 21(2):121-124.
- [31] 王礼彬, 胡琴琴, 李宜红, 等. 经皮等离子消融联合盘内小剂量胶原酶注射治疗颈椎间盘突出症 [J]. *中国疼痛医学杂志*, 2018, 24(9):708-710.
- [32] 幸泽艇, 王梅, 张春元, 等. 射频消融术联合小剂量胶原酶化学溶解术治疗神经根型颈椎病的疗效评价 [J]. *中国疼痛医学杂志*, 2019, 25(10):758-764.
- [33] 张绍杰, 侯会文, 刘洋, 等. 经皮旋切术联合胶原酶靶点溶解治疗颈椎间盘突出症 [J]. *中国疼痛医学杂志*, 2011, 17(3):160-162.
- [34] 王敬萱, 傅志俭, 宋文阁, 等. 经椎间盘旋切联合胶原酶溶盘术治疗巨大型颈椎间盘突出症的疗效观察 [J]. *中国疼痛医学杂志*, 2022, 28(4):314-316.
- [35] 周伶, 李荣春. CT 引导下臭氧联合经皮射频热凝注射治疗颈椎间盘突出症 [J]. *中国疼痛医学杂志*, 2012, 18(7):391-394.
- [36] Ucar D, Uçar S, Özcan Ç, *et al.* Retrospective observational study of intramuscular oxygen-ozone therapy for the treatment of neck pain: cervical paravertebral injection[J]. *Med Gas Res*, 2020, 10(4):170-173.
- [37] 肖越勇, 应逸凤, 王玉廷, 等. CT 导向下颈椎间盘突出症的臭氧消融治疗 [J]. *中华放射学杂志*, 2007, 41(4):397-400.
- [38] 林楚妍, 方泽臧, 刘少颜, 等. 低温等离子射频消融术与双极射频热凝术治疗颈椎间盘突出症病人的疗效比较 [J]. *中华疼痛学杂志*, 2021, 17(4):367-372.
- [39] Zhang N, Hu J, Cai W, *et al.* CT-guided radiofrequency ablation targeting the herniation edge of the cervical disc for the treatment of neck pain: a retrospective study[J]. *Pain Ther*, 2024, 13(1):87-97.
- [40] Zhang D, Zhang Y, Wang Z, *et al.* Target radiofrequency combined with collagenase chemonucleolysis in the treatment of lumbar intervertebral disc herniation[J]. *Int J Clin Exp Med*, 2015, 8(1):526-532.
- [41] Halim W, van der Weegen W, Lim T, *et al.* Percutaneous cervical nucleoplasty vs. pulsed radio frequency of the dorsal root ganglion in patients with contained cervical disk herniation; a prospective, randomized controlled trial[J]. *Pain Pract*, 2017, 17(6):729-737.
- [42] 张荣宜, 王立奎, 朱本藩, 等. 低温等离子髓核消融术与胶原酶溶解术治疗颈椎间盘突出症的对比研究 [J]. *中国疼痛医学杂志*, 2018, 24(12):912-916.
- [43] 怀昌, 汪懿, 陈永权, 等. 经皮等离子消融术治疗国人颈椎间盘突出症临床效果的 Meta 分析 [J]. *山东医药*, 2016, 56(16):50-51.
- [44] An Z, Fan G, Su W, *et al.* Evaluation of the efficacy and safety of day surgery for cervical disc herniation treated with low temperature plasma radiofrequency ablation[J]. *Int Orthop*, 2024, 48(1):211-219.
- [45] 王晓宁, 侯树勋, 吴闻文, 等. 髓核成形术治疗颈、腰椎间盘突出症的疗效分析 [J]. *中国脊柱脊髓杂志*, 2005, 15(6):334-336.
- [46] 许刚, 张达颖. 颈椎间盘突出症介入治疗的现状和进展 [J]. *介入放射学杂志*, 2020, 29(11):1170-1173.
- [47] Gazeri R, Tribuzi S, Galarza M, *et al.* Ultrasound-guided percutaneous laser disc decompression (PLDD) with fluoroscopic validation for the treatment of cervical disc herniation: technical note[J]. *Pain Med*,

- 2023, 24(6):625-632.
- [48] 任龙喜, 郭函, 张彤童, 等. 经皮激光椎间盘减压术治疗神经根型颈椎病中期疗效观察 [J]. 中华骨科杂志, 2011, 31(10):1044-1044.
- [49] 张军, 耿立成. 颈椎间盘突出症微创介入治疗进展 [J]. 国际麻醉学与复苏杂志, 2011, 32(6):734-734.
- [50] 聂文彪, 张锦英. 经皮旋切术结合臭氧注射老年颈椎间盘突出症的疗效 [J]. 中国老年学杂志, 2014, 34(4):1097-1098.
- [51] Ahn Y, Lee SH, Lee SC, *et al.* Factors predicting excellent outcome of percutaneous cervical discectomy: analysis of 111 consecutive cases[J]. *Neuroradiology*, 2004, 46(5):378-384.
- [52] 许海委, 徐宝山, 黄洪超, 等. 颈椎间盘突出症内镜手术治疗的研究进展 [J]. 中国矫形外科杂志, 2021, 29(10):906-910.
- [53] Kim KT, Kim YB. Comparison between open procedure and tubular retractor assisted procedure for cervical radiculopathy: results of a randomized controlled study[J]. *J Korean Med Sci*, 2009, 24(4):649-653.
- [54] Sahai N, Changoor S, Dunn CJ, *et al.* Minimally invasive posterior cervical foraminotomy as an alternative to anterior cervical discectomy and fusion for unilateral cervical radiculopathy: a systematic review and meta-analysis[J]. *Spine (Phila Pa 1976)*, 2019, 44(24):1731-1739.
- [55] Fang W, Huang L, Feng F, *et al.* Anterior cervical discectomy and fusion versus posterior cervical foraminotomy for the treatment of single-level unilateral cervical radiculopathy: a meta-analysis[J]. *J Orthop Surg Res*, 2020, 15(1):202.
- [56] Bhatia S, Brooks NP. Posterior endoscopic cervical foraminotomy[J]. *Neurosurg Clin N Am*, 2020, 31(1):9-16.
- [57] Saringer W, Nöbauer I, Reddy M, *et al.* Microsurgical anterior cervical foraminotomy (uncoforaminotomy) for unilateral radiculopathy: clinical results of a new technique[J]. *Acta Neurochir (Wien)*, 2002, 144(7):685-694.
- [58] Kim KT, Kim YB. Comparison between open procedure and tubular retractor assisted procedure for cervical radiculopathy: results of a randomized controlled study[J]. *J Korean Med Sci*, 2009, 24(4):649-653.
- [59] Henderson CM, Hennessy RG, Shuey HM Jr, *et al.* Posterior-lateral foraminotomy as an exclusive operative technique for cervical radiculopathy: a review of 846 consecutively operated cases[J]. *Neurosurgery*, 1983, 13(5):504-512.
- [60] 曾丽婷, 曾俊凯, 谢幼专. 老年颈椎病患者的手术特点分析 [J]. 中国医刊, 2021, 56(8):815-818.

## · 消 息 ·

### 2025 年《中国疼痛医学杂志》征稿与征订

《中国疼痛医学杂志》是由中华人民共和国教育部主管，北京大学和中华医学会疼痛学分会共同主办的专业性学术期刊。报道有关疼痛学科领域基础研究和临床诊疗具有原创性和前沿性重要研究成果的综合性学术刊物。现收录于中文核心期刊（北京大学图书馆）、中国科技论文统计源期刊、中国科技核心期刊、中国科学引文数据库 (CSCD) 来源期刊、世界期刊影响力指数 (WJCI) 报告、中国科协“高质量科技期刊分级目录”等数据库。《中国疼痛医学杂志》诚邀您投稿、订阅。

**投稿：**来稿可在杂志官网在线投稿 <http://casp.ijournals.cn>，请署真实姓名、工作单位、职称，附单位介绍信（信中须注明未“一稿两投”、署名无争议、对文章内容的真实性负责、无泄密内容）。投稿时请注明通信作者、提供伦理审查批号及证明、基金资助信息，以及详细的通信地址、邮编、联系电话、E-mail 等。衷心希望《中国疼痛医学杂志》成为您了解疼痛医学发展和发表科研成果的平台之一。

**订购：**邮发代号：82-832，本刊为月刊，大 16 开本，80 页，每册定价 32.00 元，全年 12 期，共 384.00 元。欢迎在当地邮局订阅或联系编辑部订阅。

编辑部地址：北京市海淀区学院路 38 号，《中国疼痛医学杂志》编辑部

杂志官网：<http://casp.ijournals.cn>

联系电话：010-82801712；010-82801705

电子邮箱：[pain1712@126.com](mailto:pain1712@126.com)

联系人：赵磊

